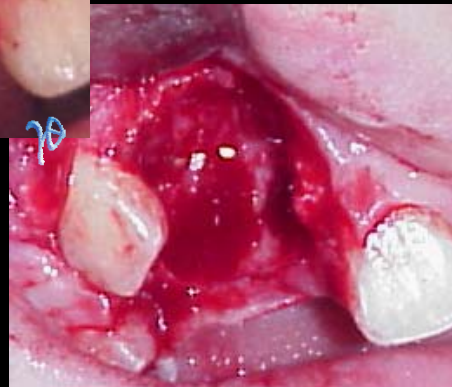
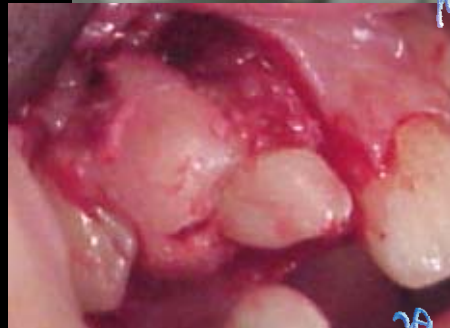
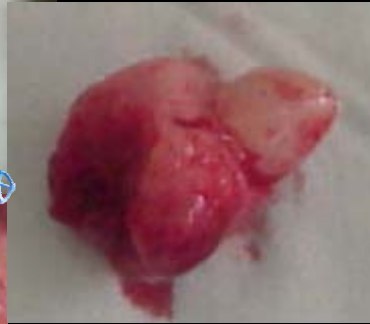
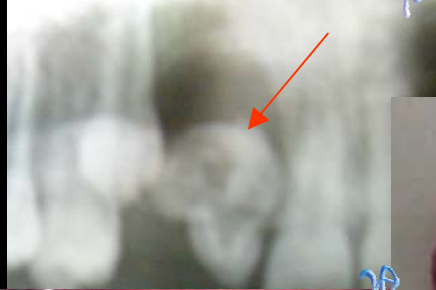
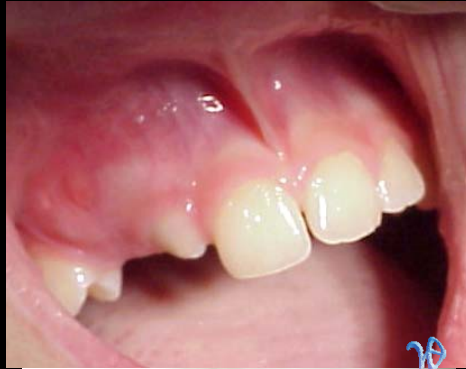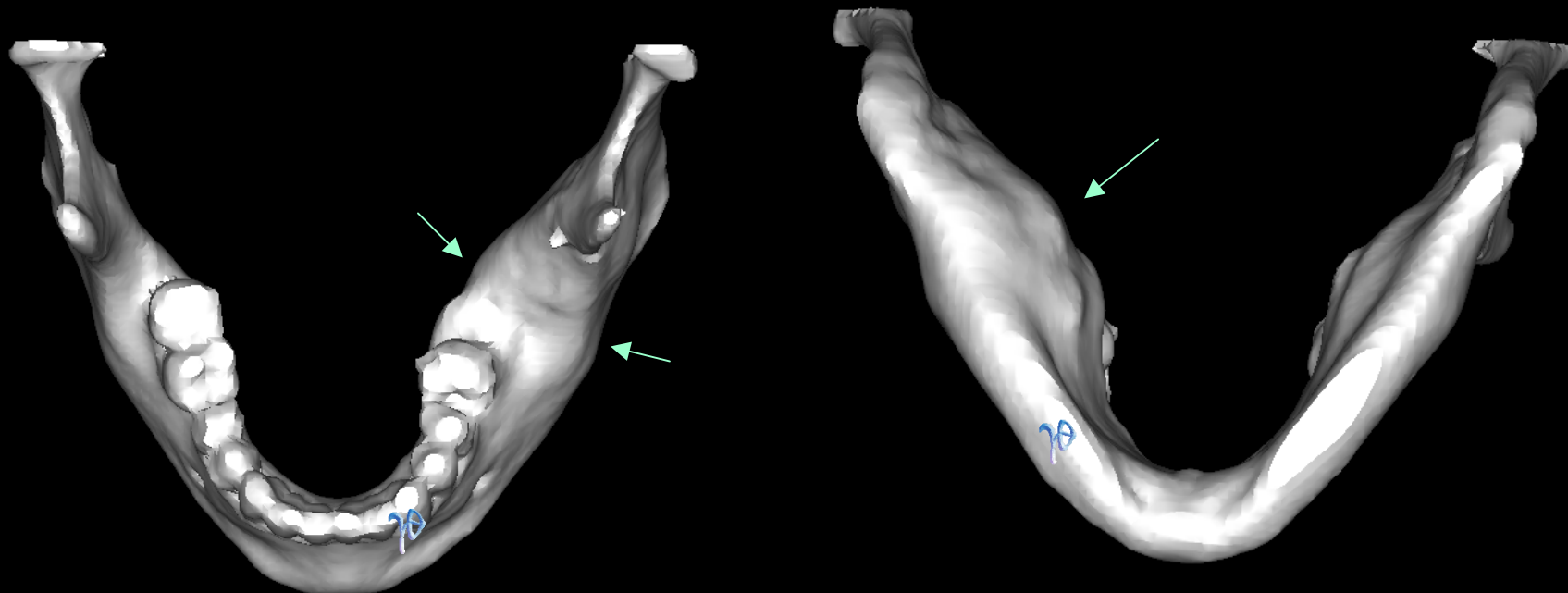
Σύμπλεκτο οδόντωμα
προσφυόμενο στο οστούν
της κάτω γνάθου

συνεργασία Τρικεριώτη Δ. (Γναθοχειρουργού) & Παραβάλου Ε. (Γναθοχειρουργού)

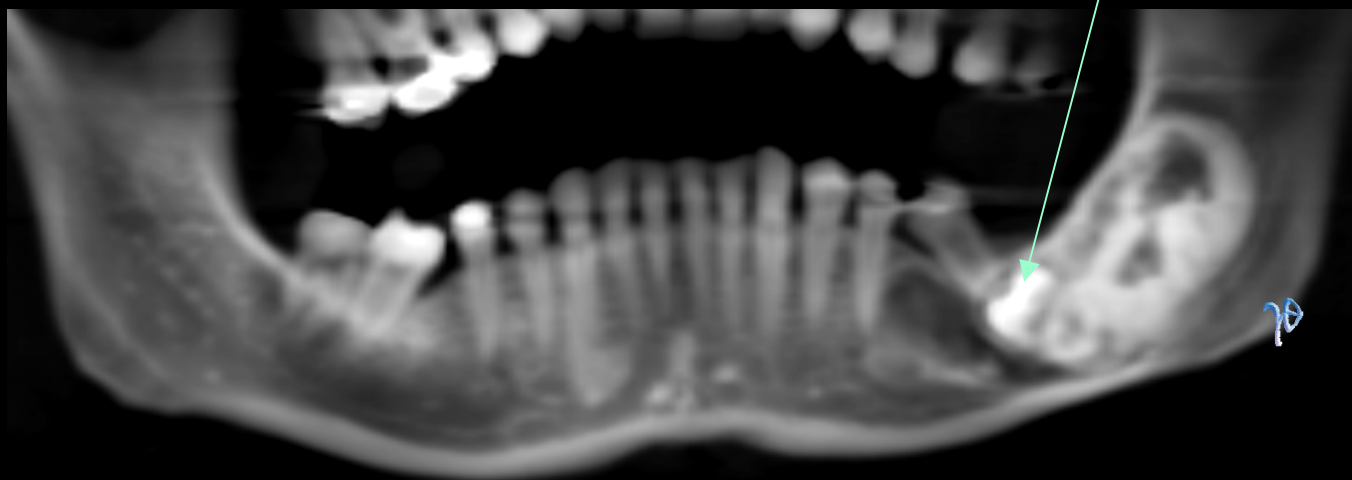


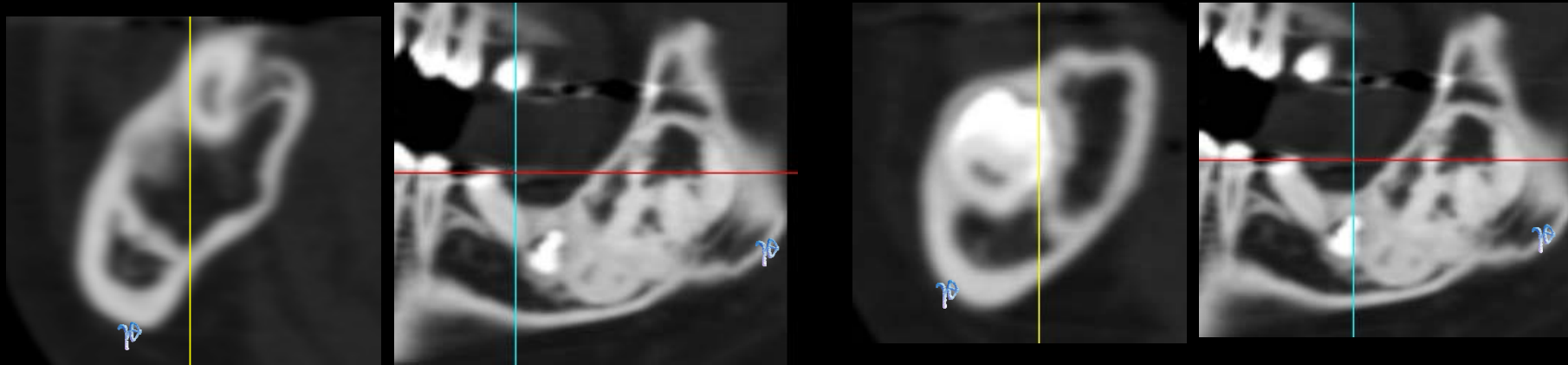
Το οδόντωμα είναι μια καλοήθης διαταραχή της ανάπτυξης των δοντιών που συνήθως εμφανίζεται στην άνω γνάθο, κατά την παιδική ηλικία, εμποδίζοντας τη φυσιολογική ανατολή, όπως στην απεικονιζόμενη περίπτωση ενός 12χρονου αγοριού.

Κοινό χαρακτηριστικό των οδοντωμάτων είναι η δυνατότητα της χειρουργικής αφαίρεσης με εκπυρήνιση αφού η καλή τους οριοθέτηση από το οστόν επιτρέπει την αποκόλλησή τους.

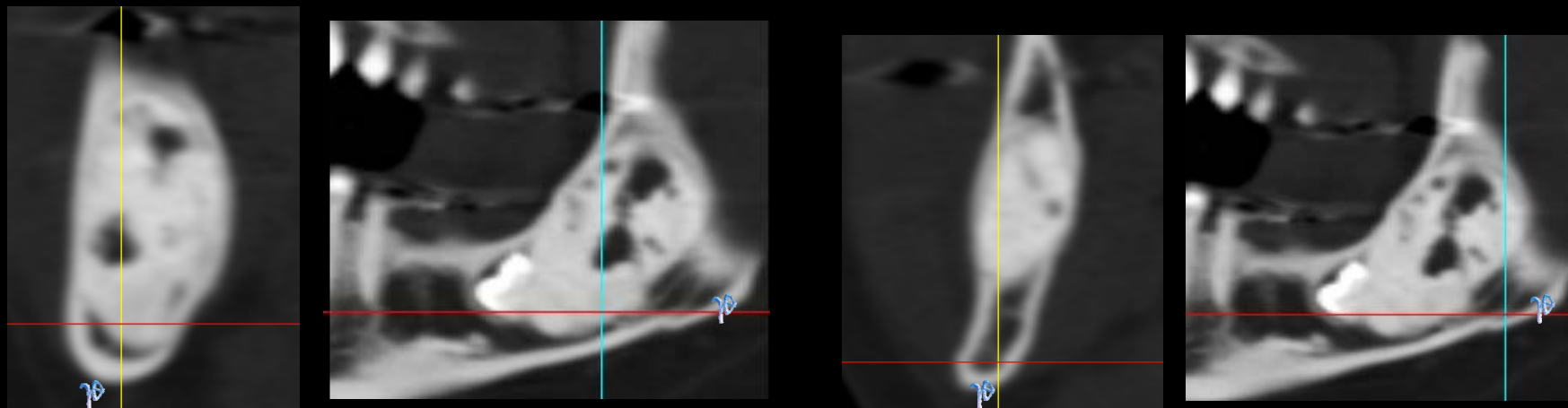


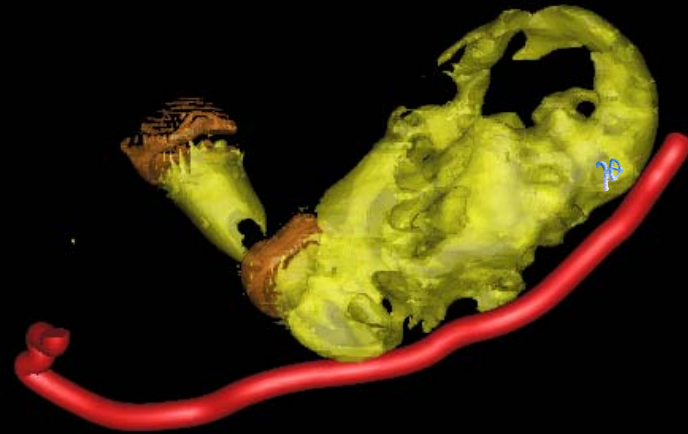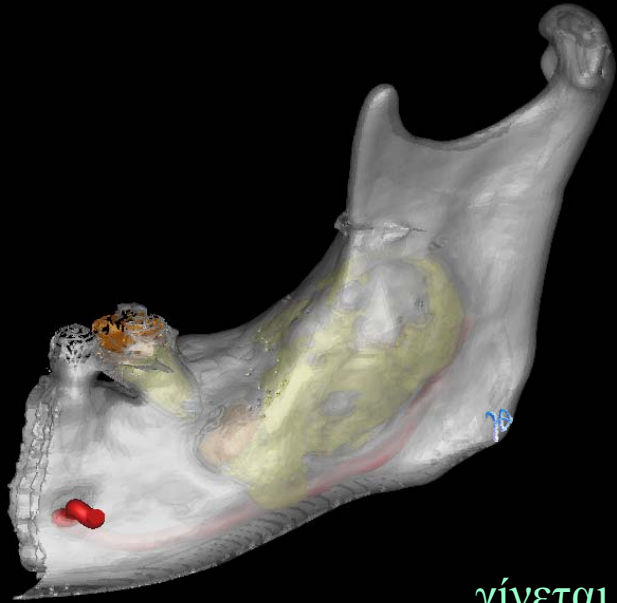
Αν, ωστόσο, ένα οδόντωμα παραμείνει αδιάγνωστο για πολλά χρόνια, μπορεί να αναπτυχθεί και να εξελιχθεί σε συμπαγές μόρφωμα, όπως στην απεικονιζόμενη περίπτωση της 40χρονης ασθενούς στην οποία το σημείο της «ματαιωμένης» ανατολής του #47 δεν είχε αξιολογηθεί



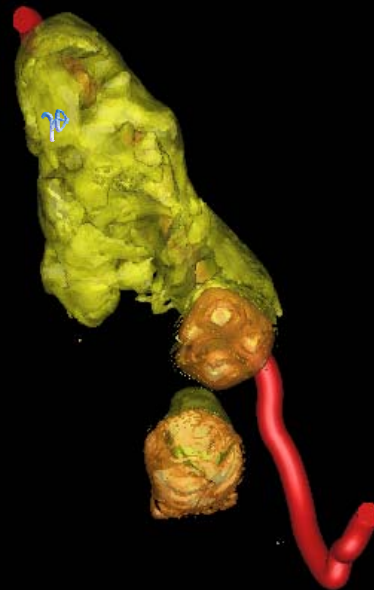
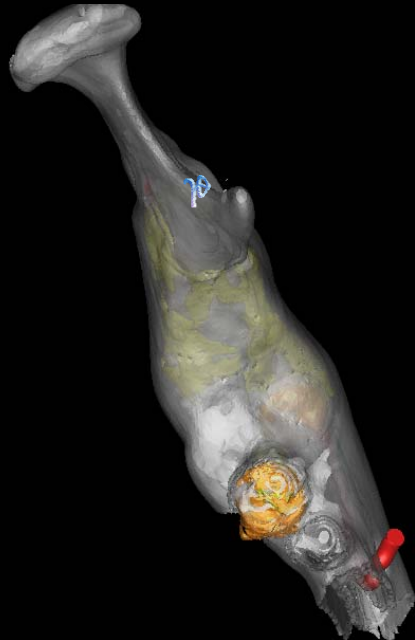


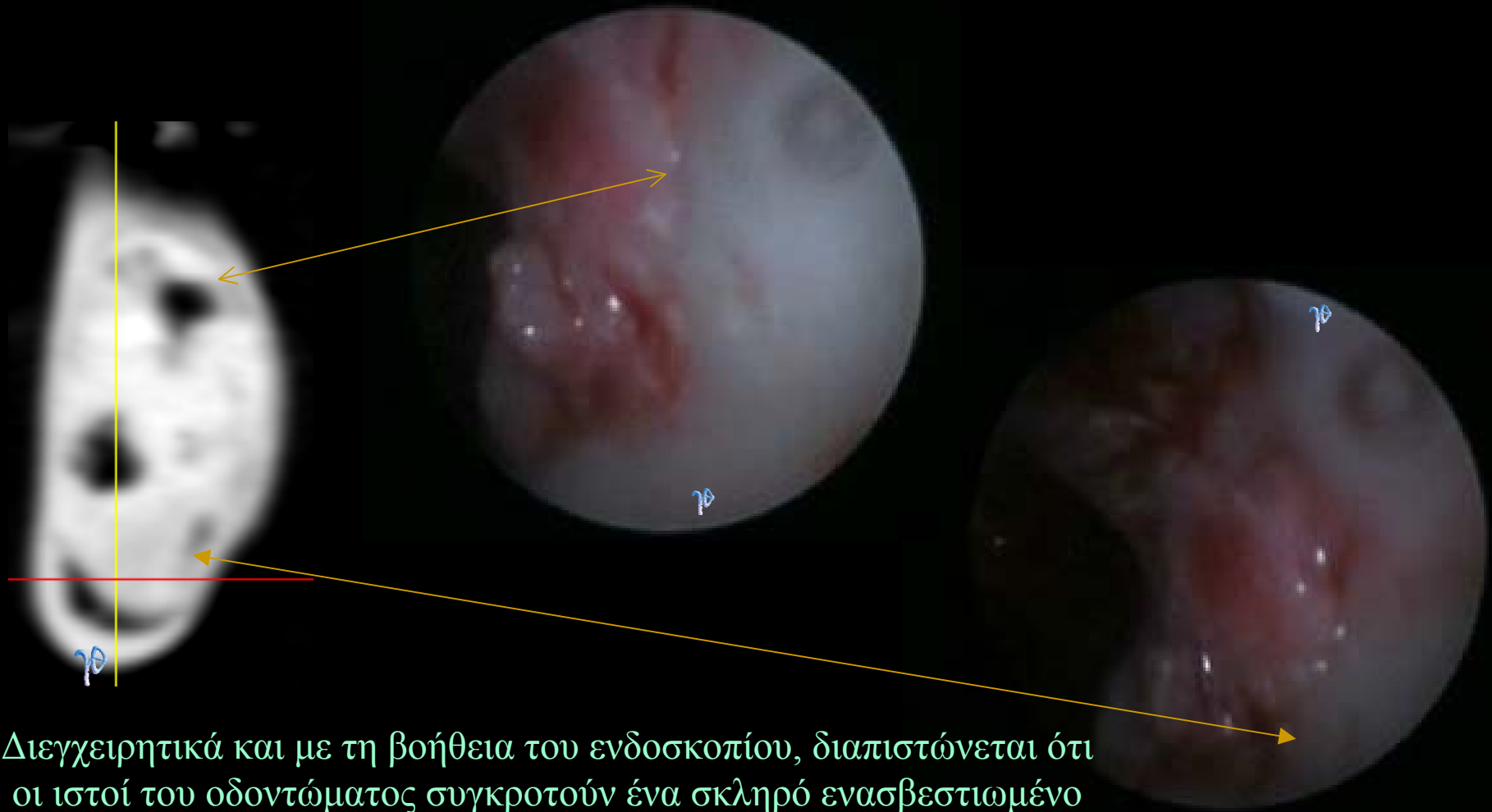Γίνεται ακτινολογική αξιολόγηση της επέκτασης του οδοντώματος και της σχέσης του με τον κάτω φατνιακό πόρο σε διάφορες θέσεις





γίνεται επίσης εκτίμηση της βλάβης με 3Δ ανασυνθέσεις





Διεγχειρητικά και με τη βοήθεια του ενδοσκοπίου, διαπιστώνεται ότι οι ιστοί του οδοντώματος συγκροτούν ένα σκληρό ενασβεστωμένο μόρφωμα του οποίου τα περιφερικά όρια, παρότι είναι κατά τόπους ακτινολογικά σαφή, στο μεγαλύτερο μέρος συμφύονται, σχεδόν εξαλείφονται στο οστούν, καθιστώντας έτσι, αδύνατη την ολική αφαίρεση, η οποία, ούτως ή άλλως, στο υπόλοιπο μέρος εκτελείται με τη βοήθεια σμίλης και χειρουργικών εγγλυφίδων

Αντίθετα στις ελάχιστες θέσεις
χαλαρής πρόσφυσης η αποκόλληση
και ο καθαρισμός γίνονται εύκολα

