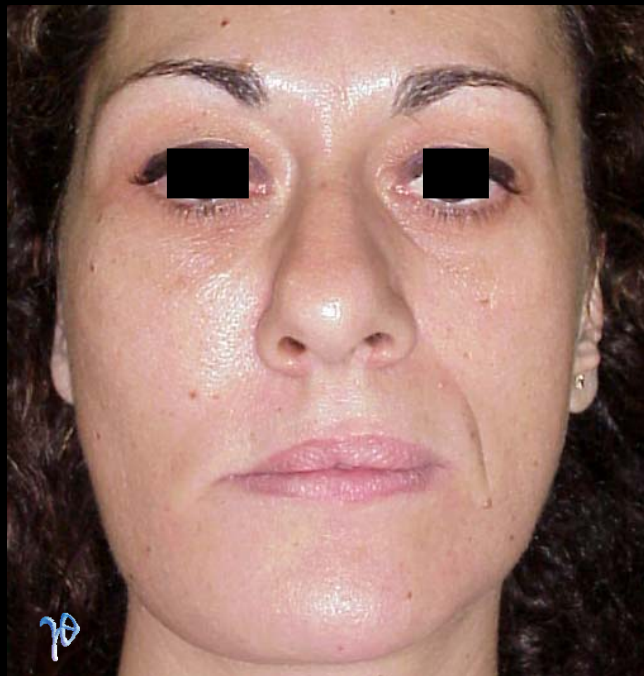


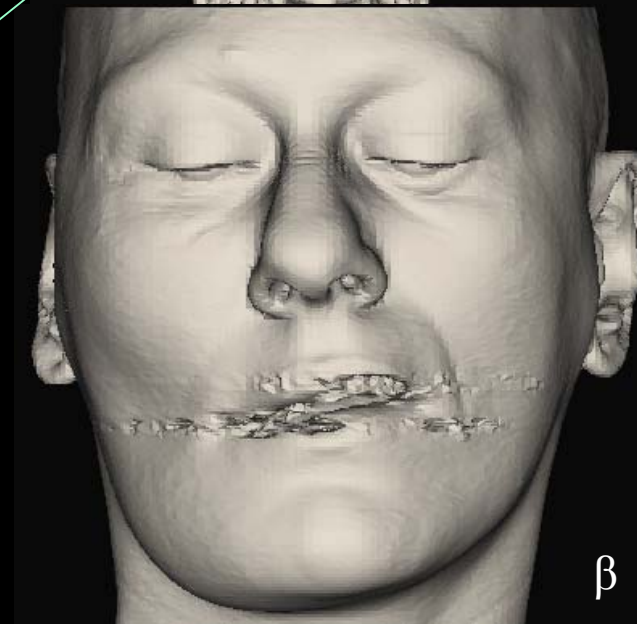
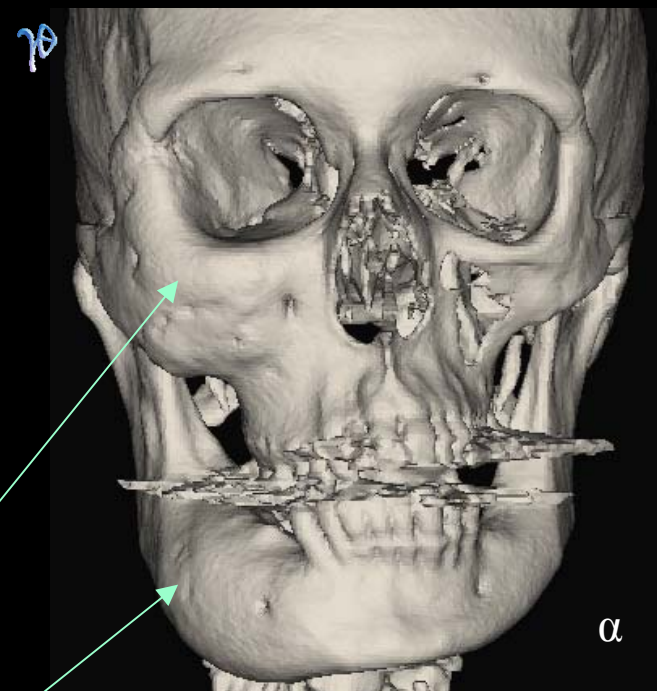


Αισθητική Διόρθωση
Ινώδους Δυσπλασίας Προσωπικού κρανίου
με τη βοήθεια της
προεγχειρητικής υπολογιστικής σχεδίασης

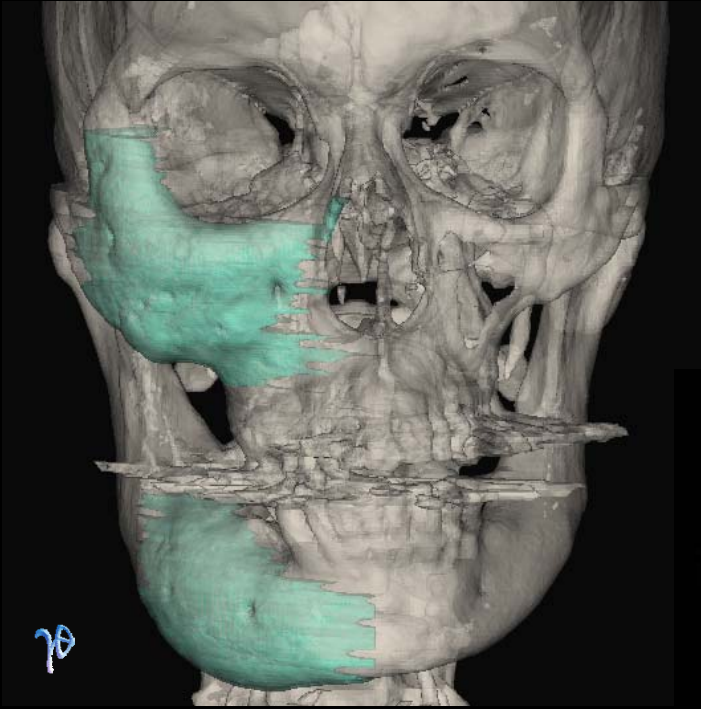
συνεργασία Τρικεριώτη Δ. (Γναθοχειρουργού) & Παραβάλου Ε. (Γναθοχειρουργού)



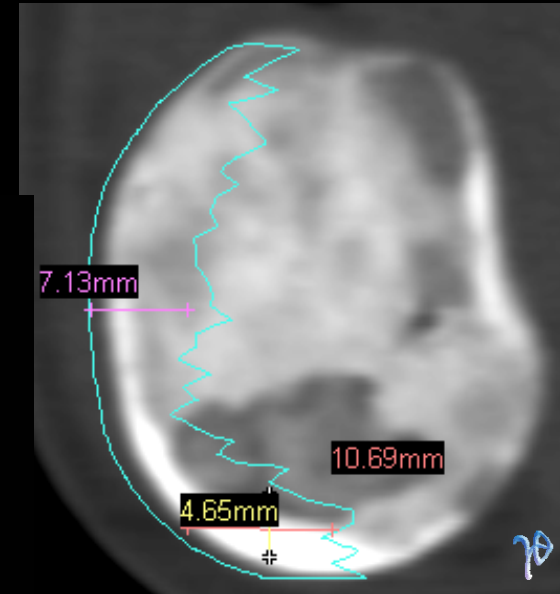
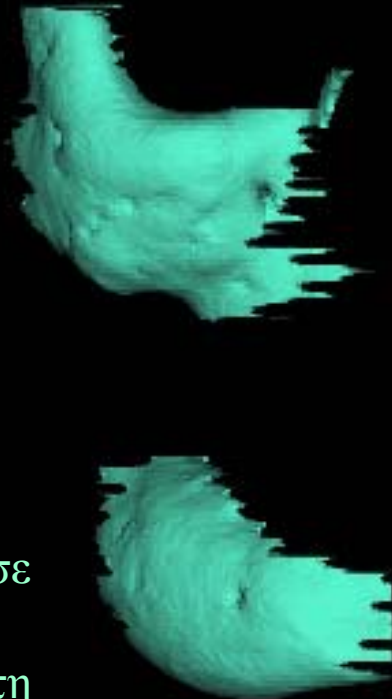
κλινική εικόνα



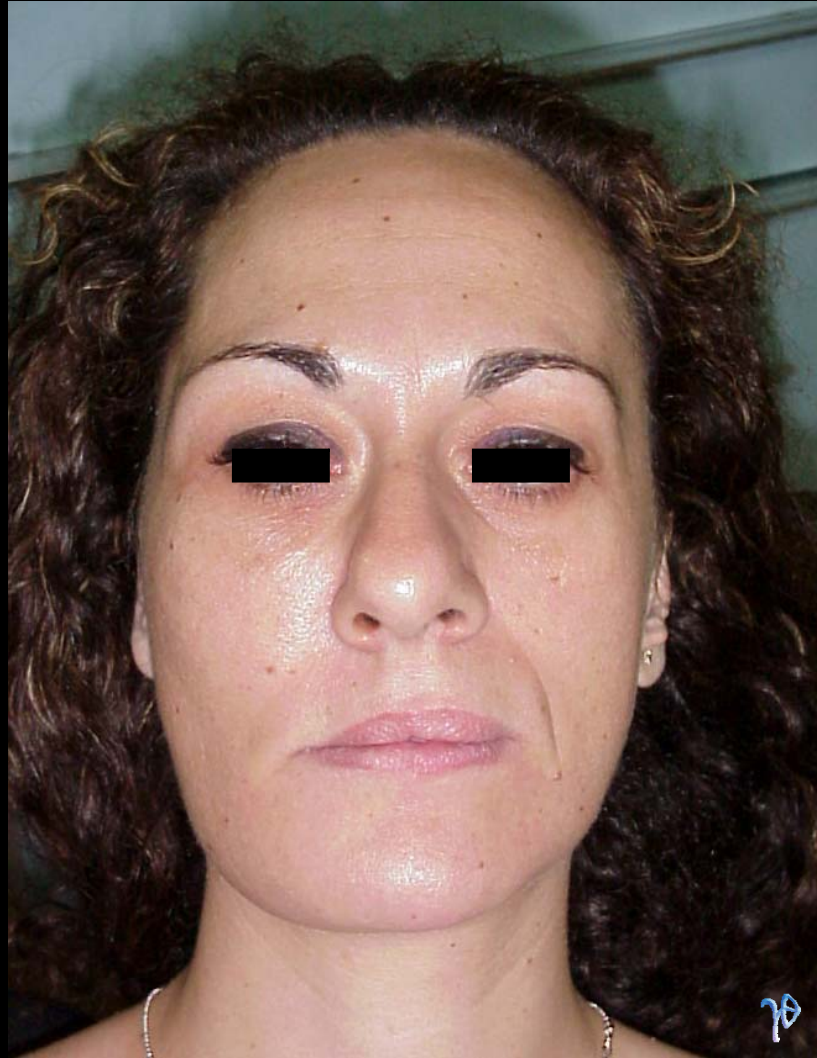3Δ ανασυνθέσεις των σκληρών(α) και μαλακών(β) μορίων του προσωπικού κρανίου στις οποίες είναι εμφανής η παρουσία της ινοστικής βλάβης στο δεξί ημιμόριο και η έκταση της ασυμμετρίας



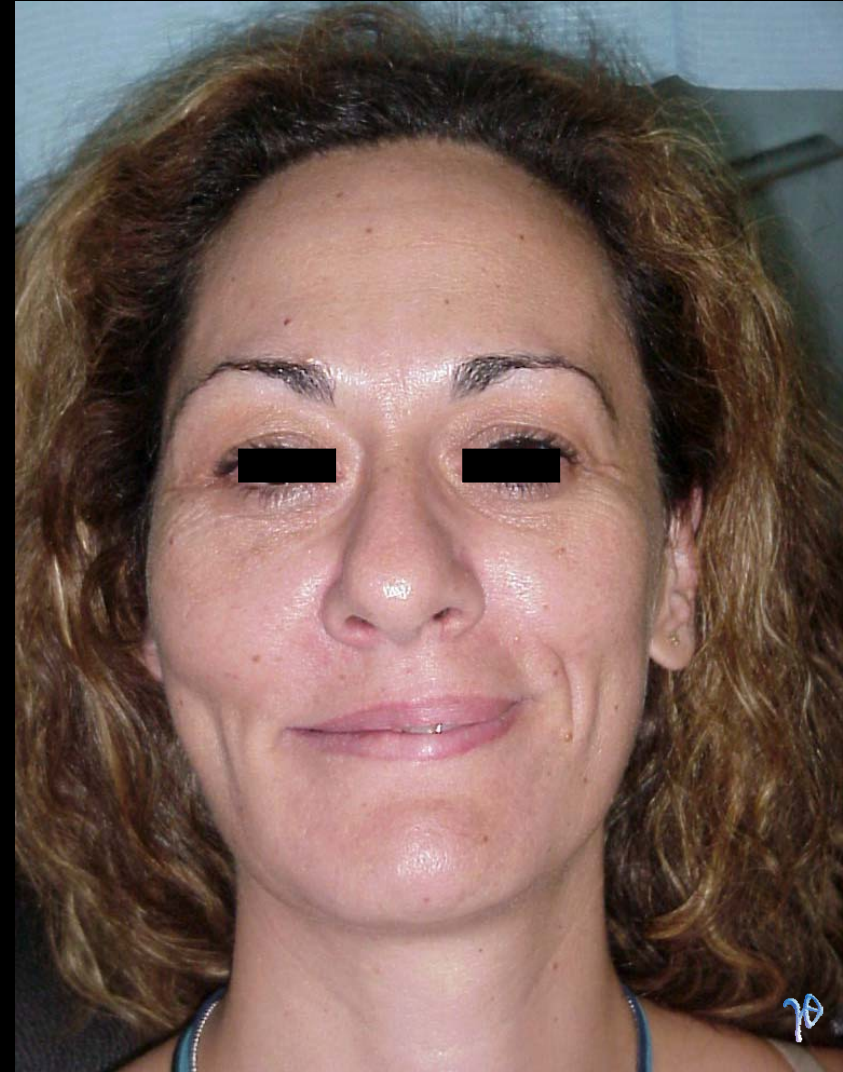
κάνοντας χρήση των δυνατοτήτων του λογισμικού Simplant (CMF), υπολογίζονται η έκταση και η εντόπιση του πλεονάζοντος ιστού σε σύγκριση με το αριστερό ημιμόριο το οποίο δεν έχει προσβληθεί από τη βλάβη



κάθετη τομή του σώματος της κάτω γνάθου



πριν



μετά την αισθητική διόρθωση, για την οποία, χάρη στο υπολογιστικό σχέδιο, δεν απαιτήθηκαν εξωστοματικές τομές