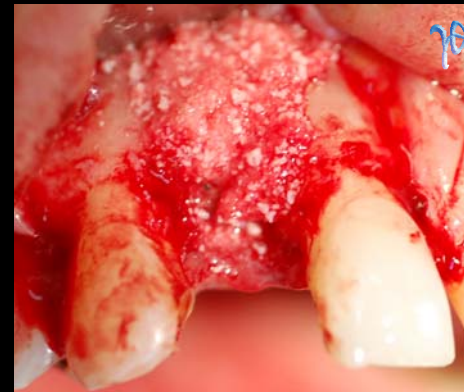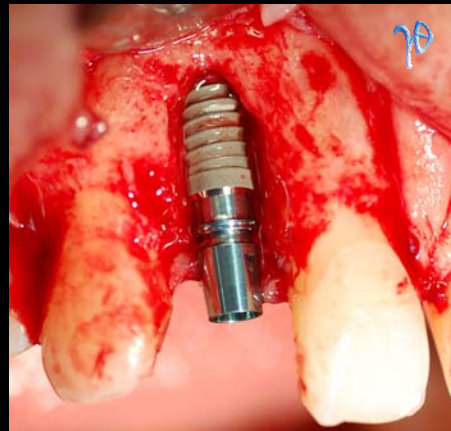
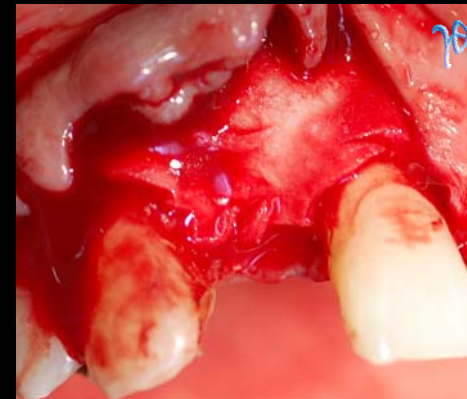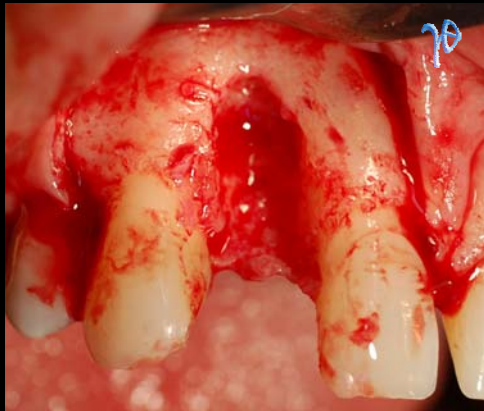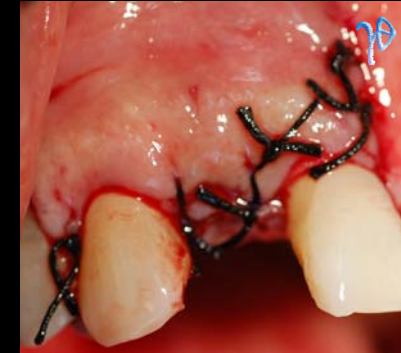



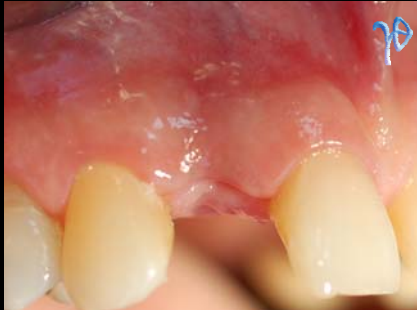
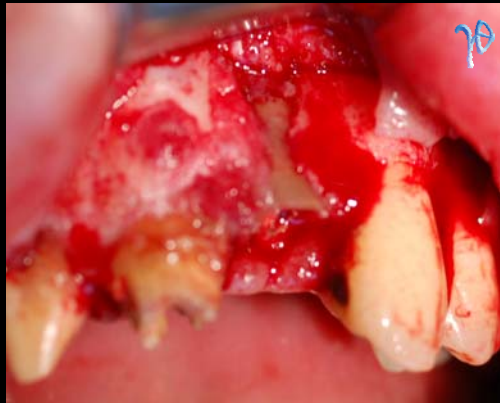Επιλογές από
συνήθειες περιπτώσεις
τοποθέτησης εμφυτευμάτων

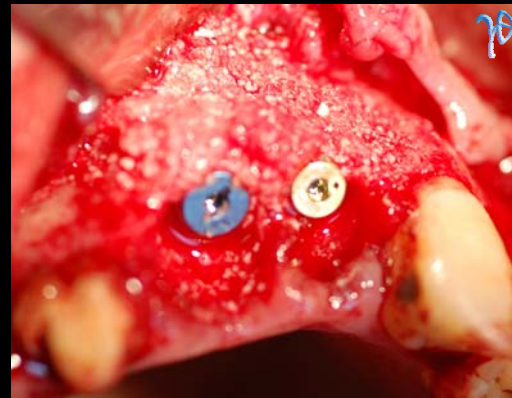
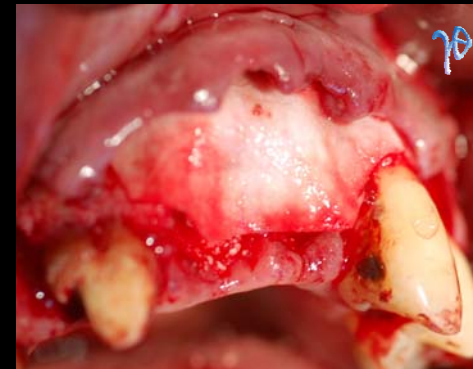
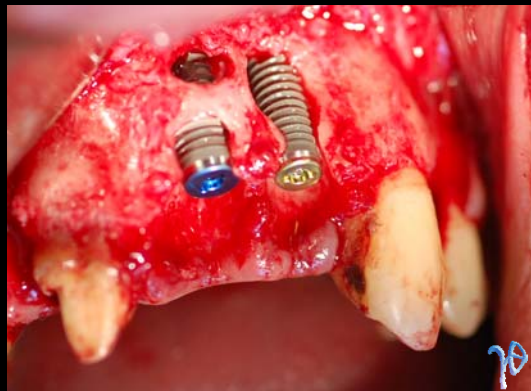
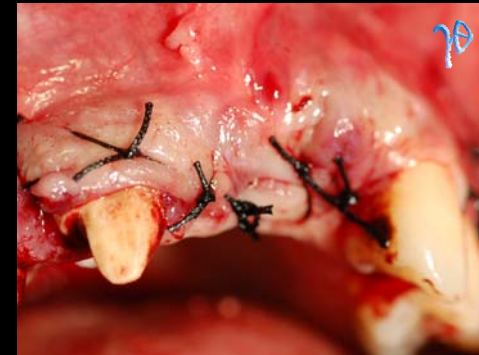1

περίπτωση άμεσης
τοποθέτησης οδοντικού
εμφυτεύματος



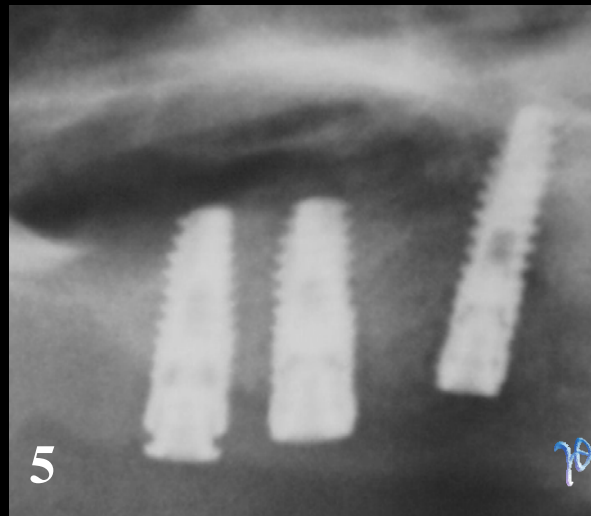
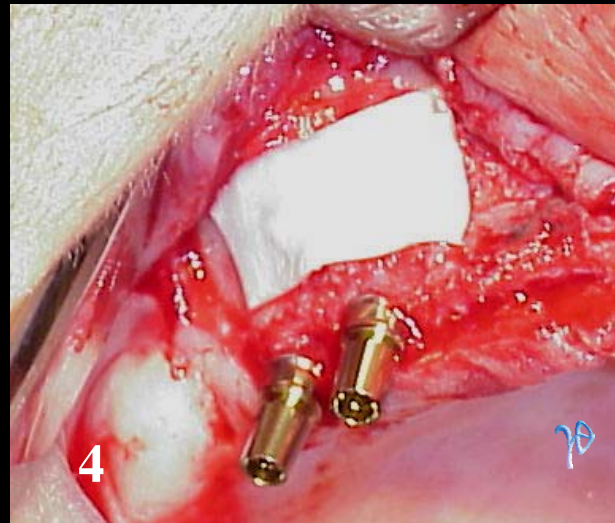
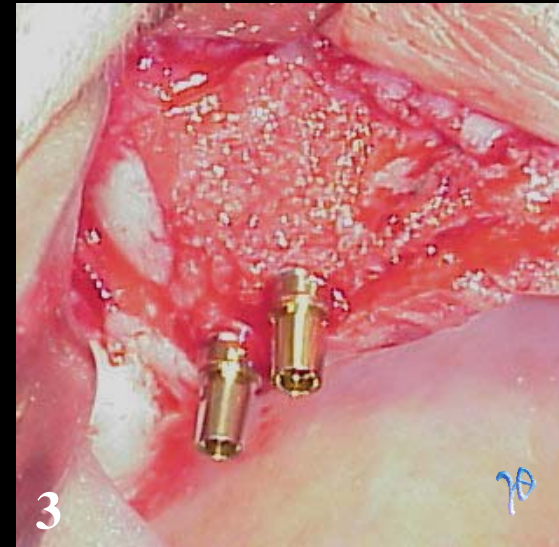
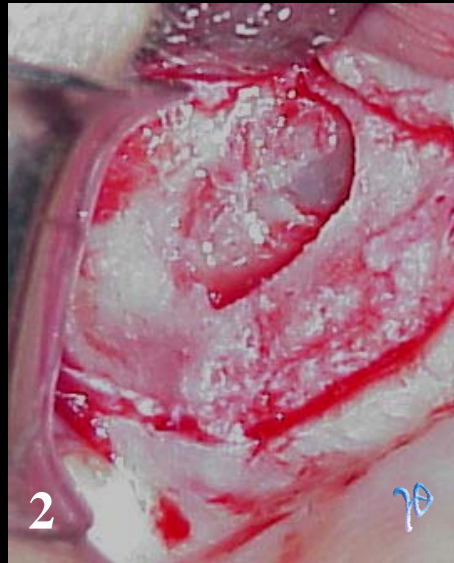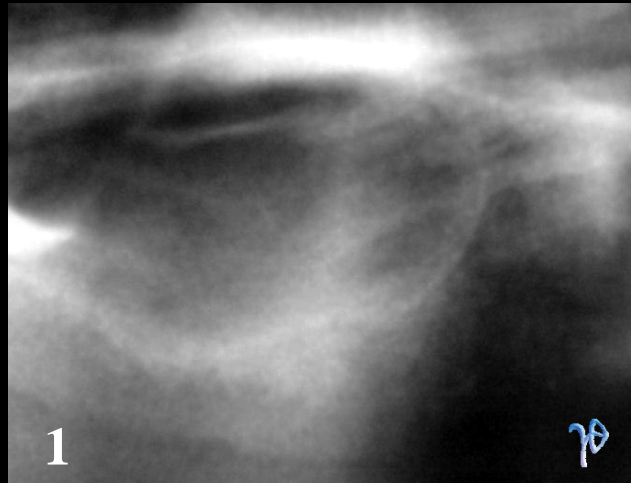


περίπτωση άμεσης
τοποθέτησης δύο
οδοντικών εμφυτευμάτων



συνεργασία Τρικεριώτη Δ. (Γναθοχειρουργού) & Νεόφυτου Γ. (Οδ/τρον Εμφυτευματολόγου)

(c) www.gnathion.gr



περίπτωση ταυτόχρονης
ανύψωσης του εδάφους
του ιγμορείου και
τοποθέτησης δύο
οδοντικών εμφυτευμάτων