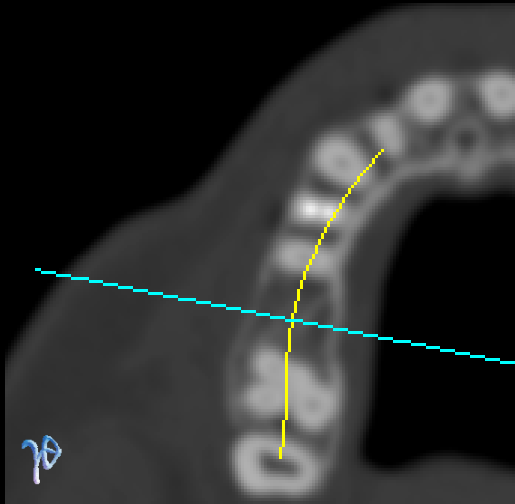




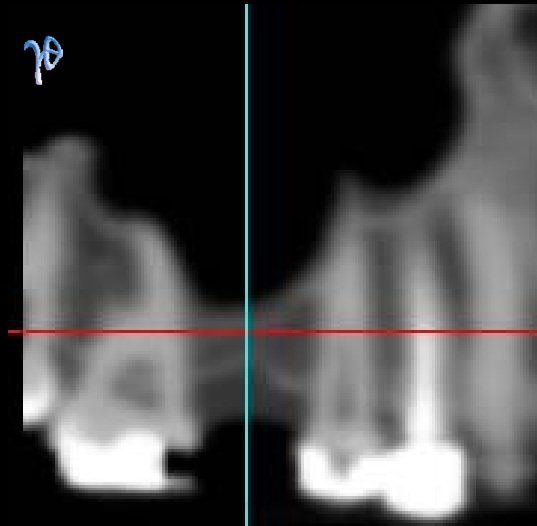
# Διαφατνιακή ενδοσκοπική ανύψωση του εδάφους του ιγμορείου και μεθύστερη τοποθέτηση οδοντικού εμφυτεύματος

---

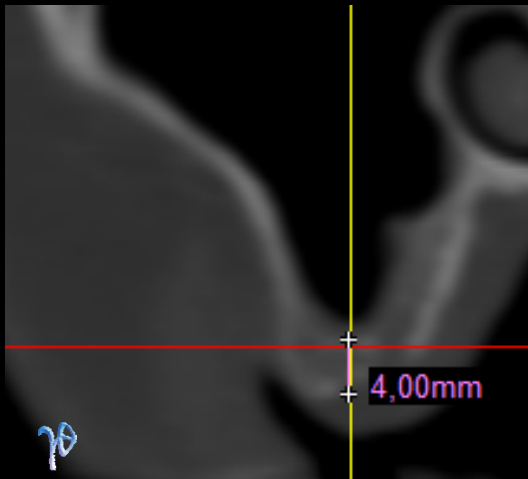
συνεργασία Τρικεριώτη Δ. (Γναθοχειρουργού) & Παραβάλου Ε. (Γναθοχειρουργού)




εγκάρσια τομή στη θέση #16



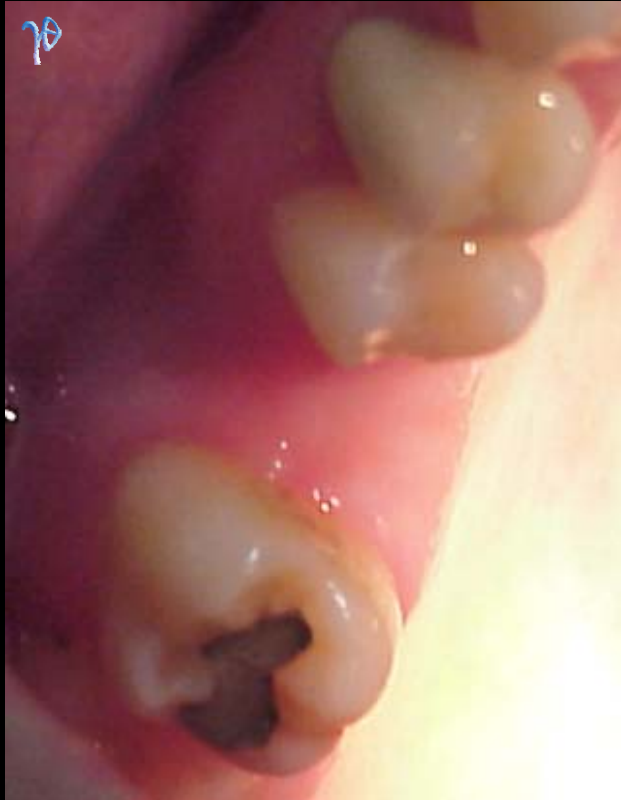πανοραμική άποψη θέσης #16



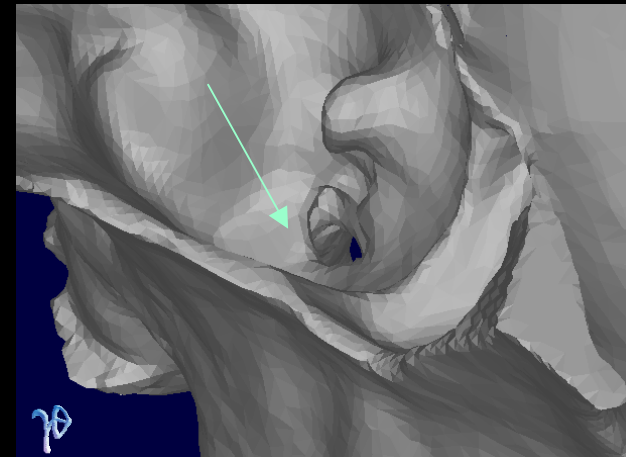
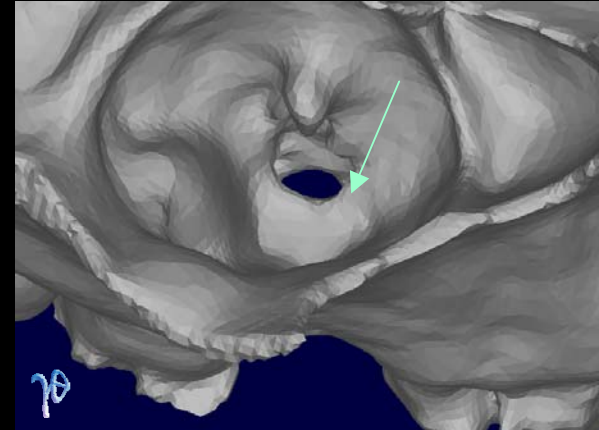
διαθέσιμο οστικό ύψος  
θέσης #16 = 4 mm



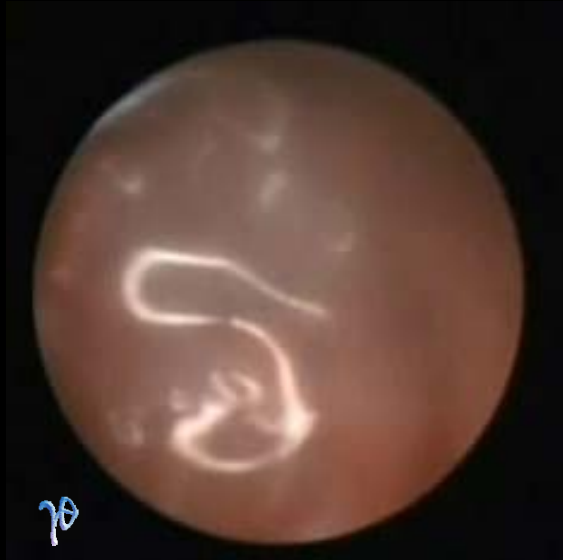3Δ ανασύνθεση περιοχής



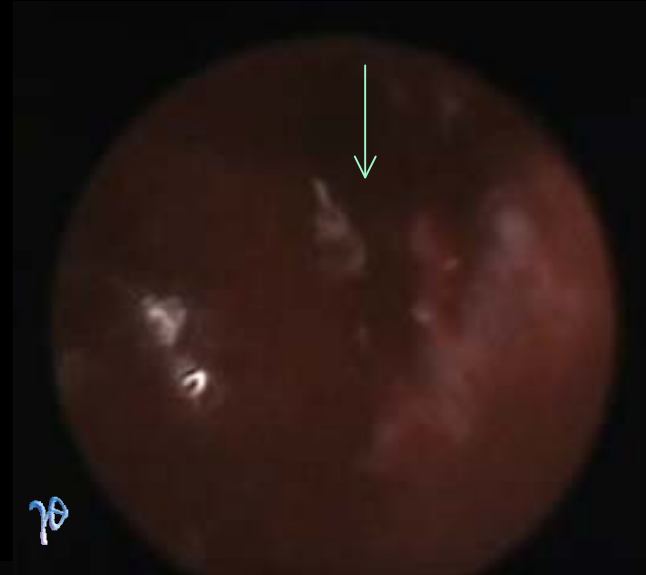κλινική εικόνα θέσης #16



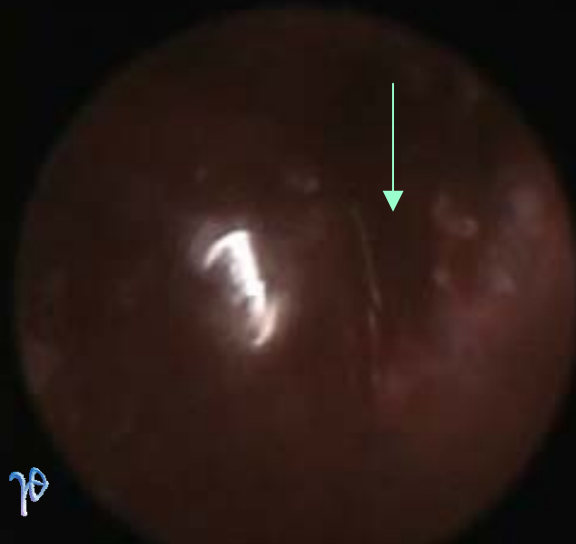
3Δ ανασυνθέσεις αντίστοιχης θέσης εδάφους ιγμορείου



ενδοσκοπική εικόνα  
ακέραιης μεμβράνης

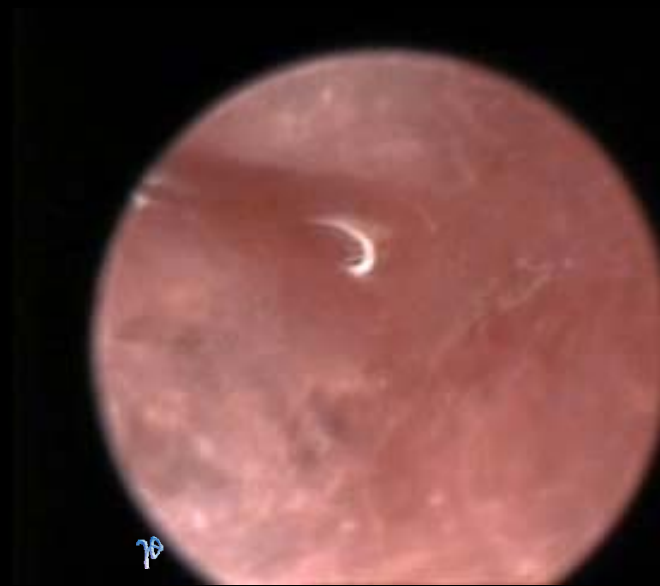
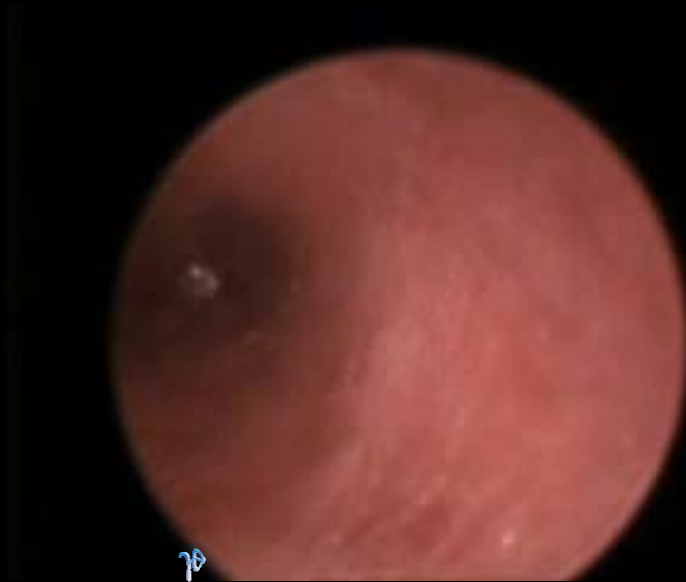

ενδοσκοπική εικόνα  
διατρηθείσης μεμβράνης

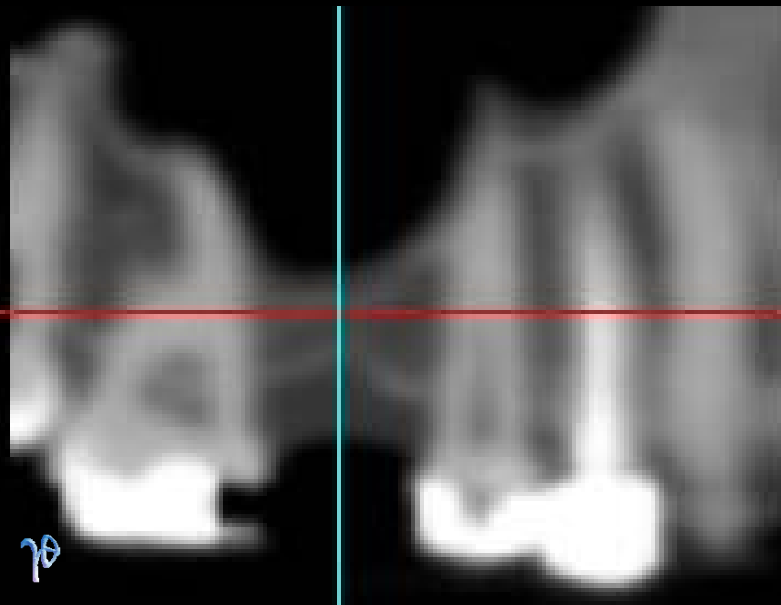


μερική διάταση της διατρηθείσης  
μεμβράνης κατά την αναπνοή

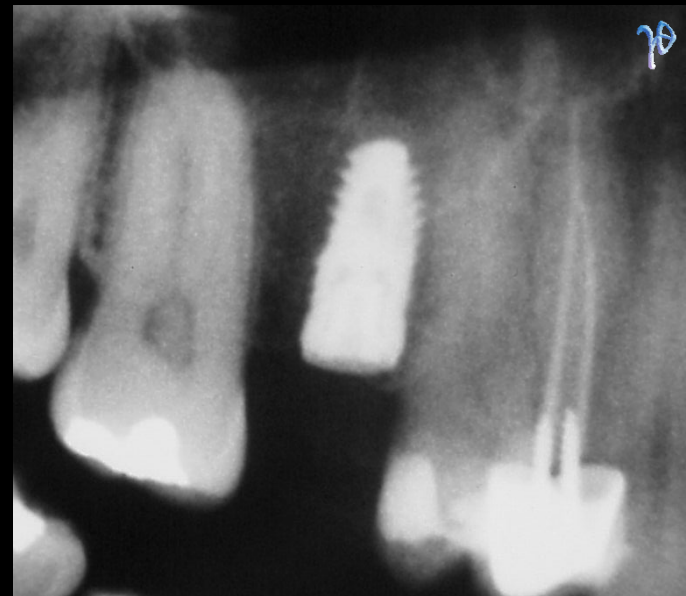
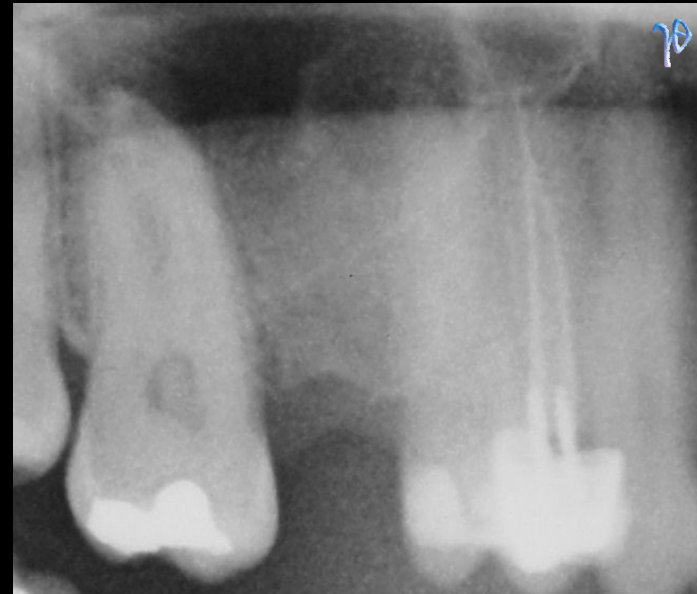Λόγω διάτρησης της μεμβράνης του ιγμορείου, κατά την ανύψωση, τοποθετήθηκε απορροφήσιμη μεμβράνη και μόσχευμα χωρίς άμεση εμφύτευση του οδοντικού εμφυτεύματος.



τοποθέτηση μεμβράνης , δίκην χώνης, με ενδοσκοπικό έλεγχο της στεγανότητας



πριν



4 μήνες μετά