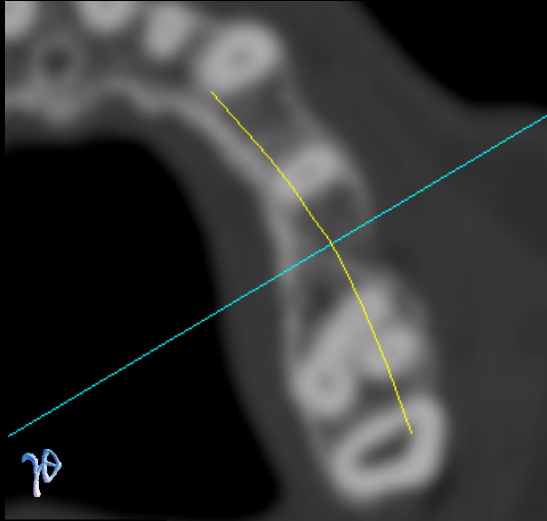




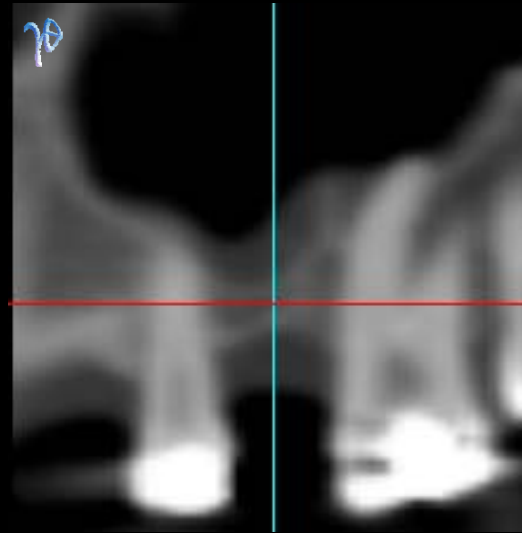
Άμεση τοποθέτηση οδοντικού εμφυτεύματος  
στην άνω γνάθο  
μετά από διαφατνιακή ενδοσκοπική ανύψωση  
του εδάφους του ιγμορείου

---

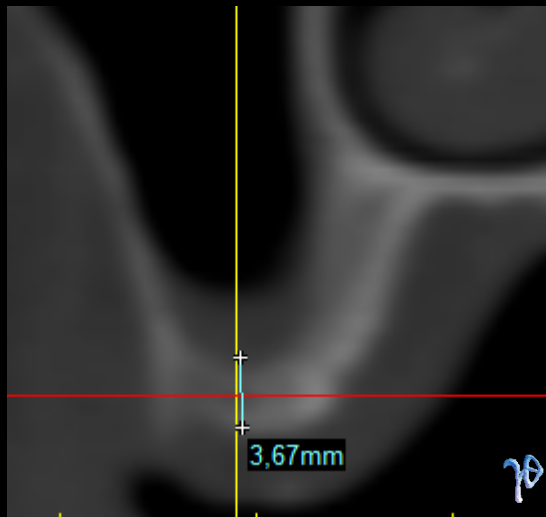
συνεργασία Τρικεριώτη Δ. (Γναθοχειρουργού) & Παραβάλου Ε. (Γναθοχειρουργού)



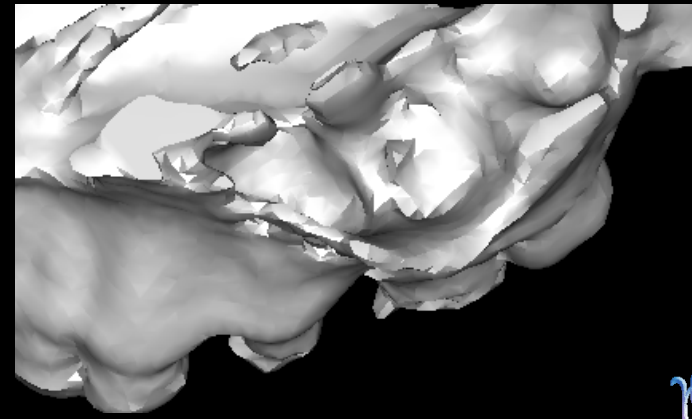
εγκάρσια τομή στη θέση #26



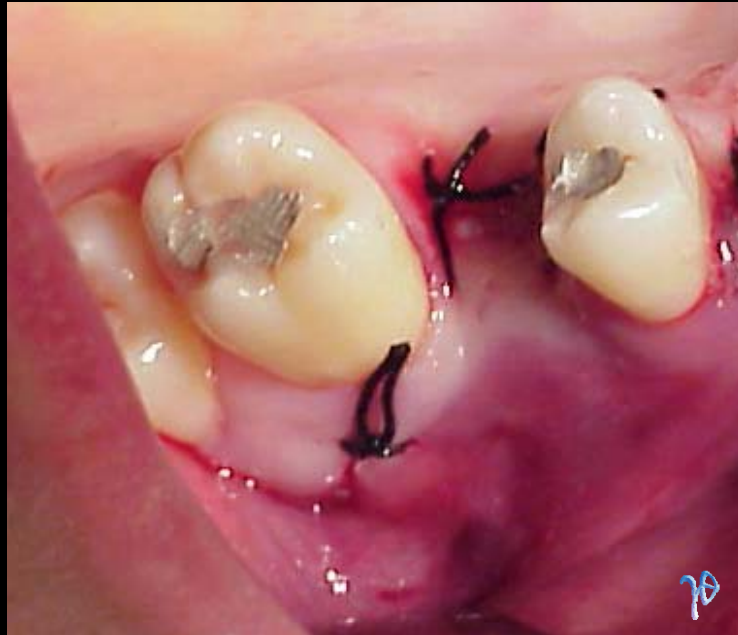πανοραμική άποψη θέσης #26



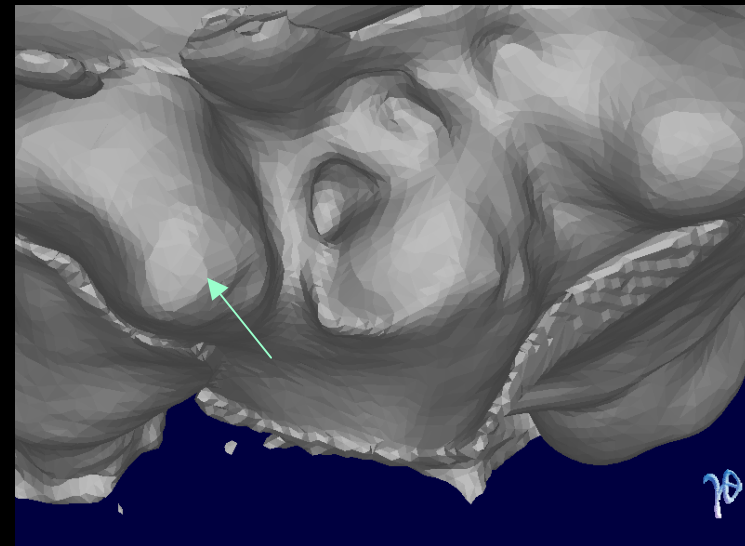
διαθέσιμο οστικό ύψος  
θέσης #26 < 4 mm



3Δ ανασύνθεση περιοχής

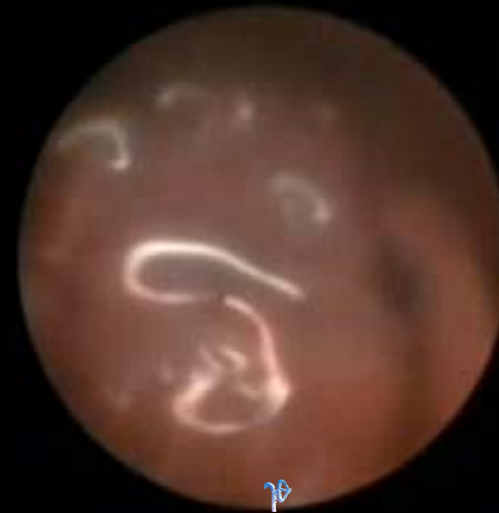
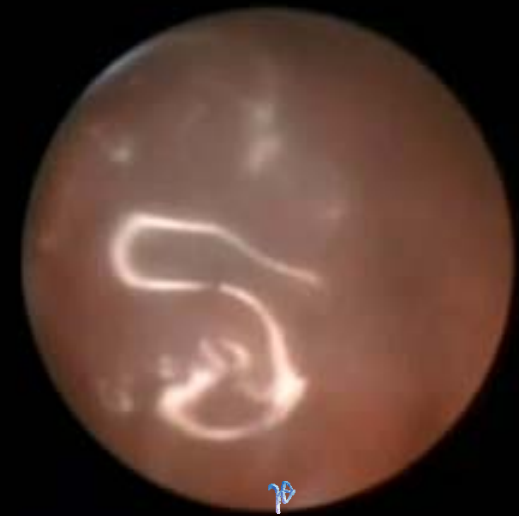
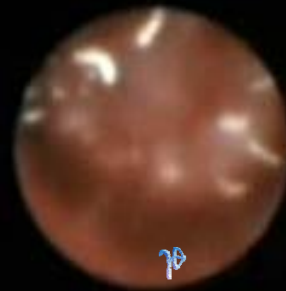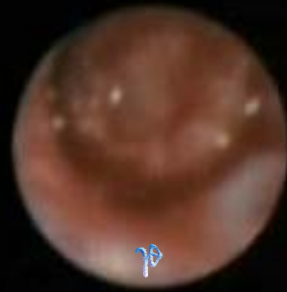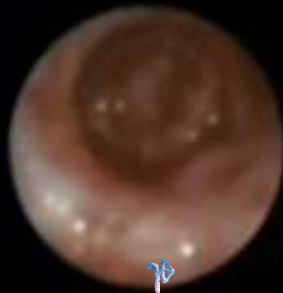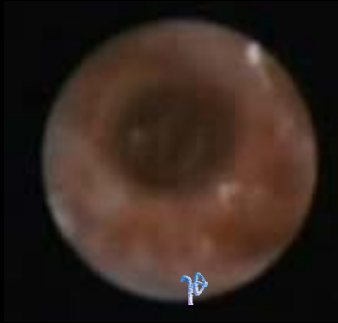κλινική εικόνα θέσης #26

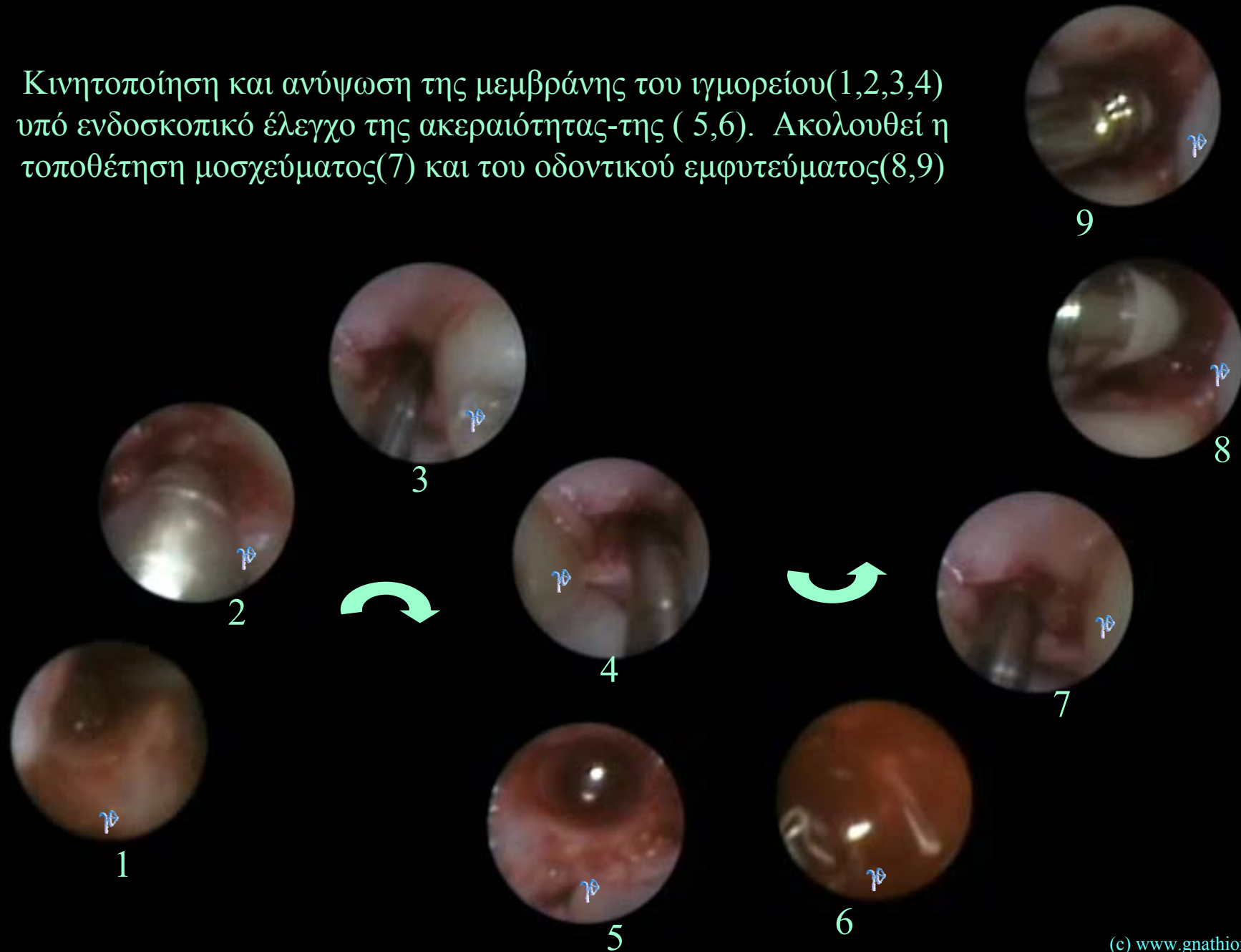


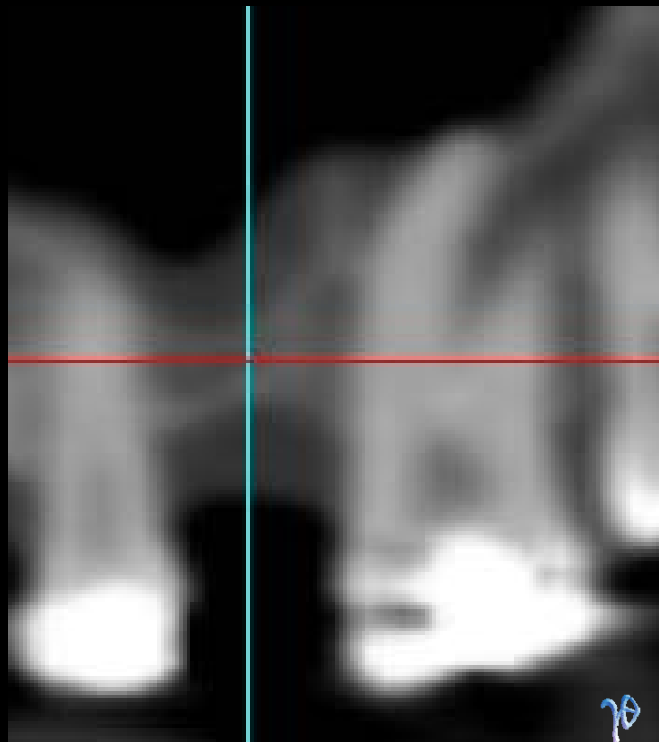
3Δ ανασύνθεση αντίστοιχης  
θέσης εδάφους ιγμορείου

μετά την οστεοτομία  
που συμπεριλαμβάνει  
το έδαφος του ιγμορείου  
ελέγχεται ενδοσκοπικά η  
ακεραιότητα της μεμβράνης

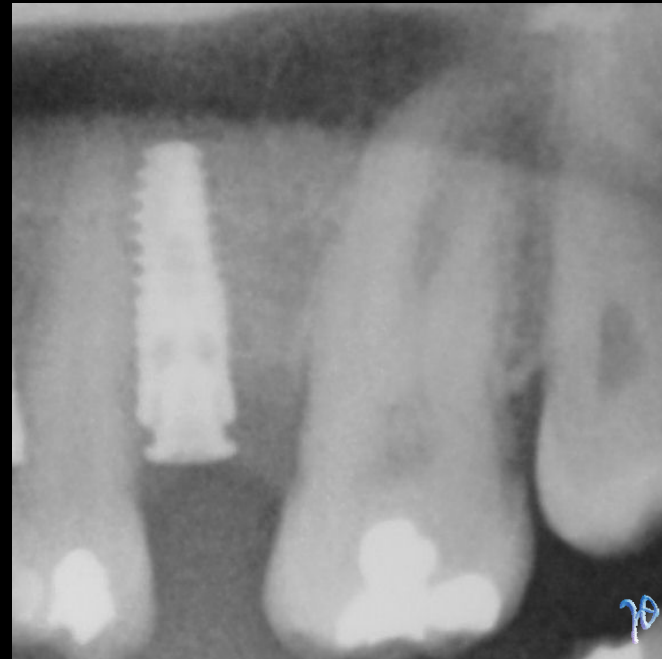

Κινητοποίηση και ανύψωση της μεμβράνης του ιγμορείου(1,2,3,4)  
υπό ενδοσκοπικό έλεγχο της ακεραιότητας-της ( 5,6). Ακολουθεί η  
τοποθέτηση μοσχεύματος(7) και του οδοντικού εμφυτεύματος(8,9)





πριν



μετά από 5 μήνες