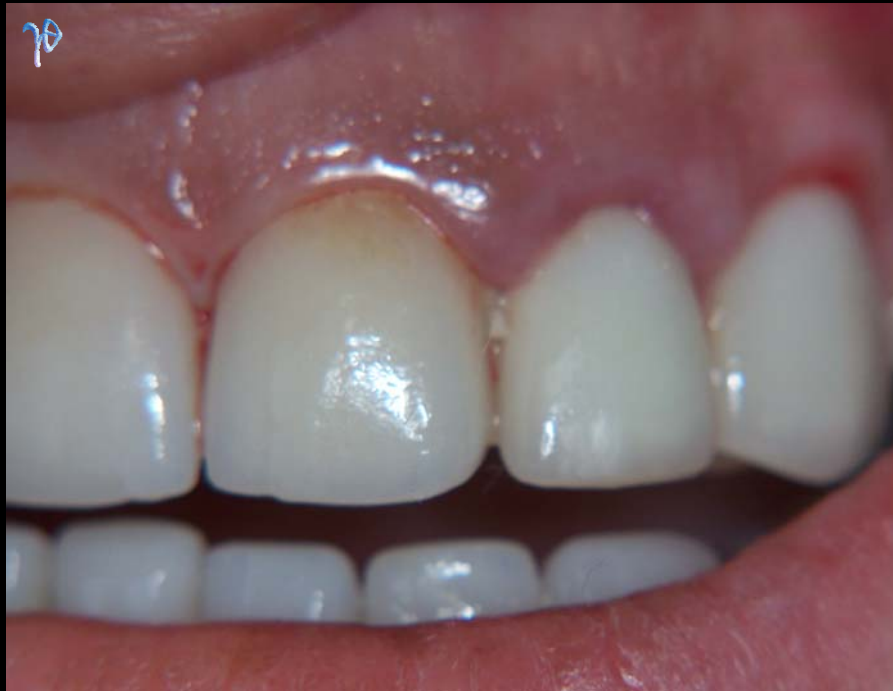

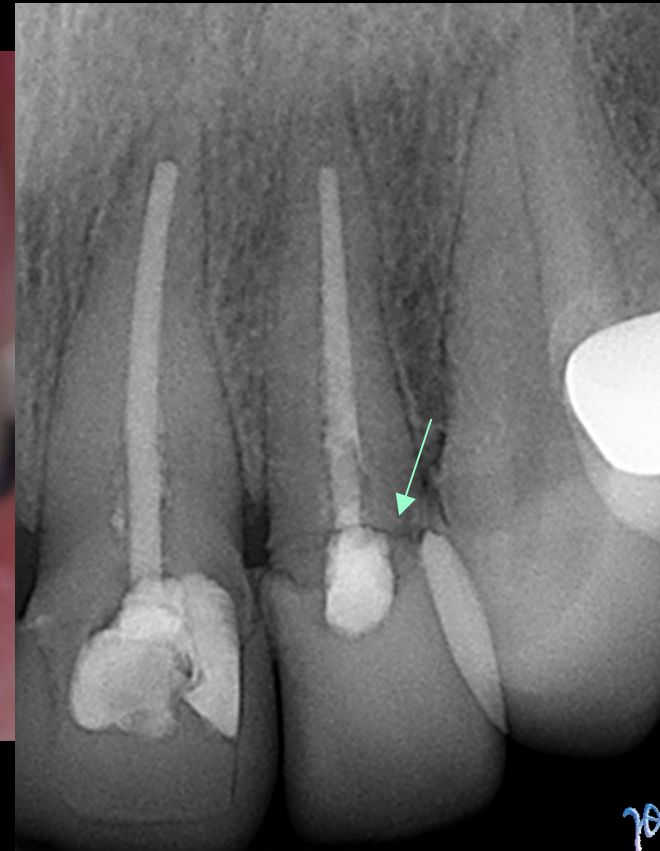


Άμεση τοποθέτηση και φόρτιση οδοντικού εμφυτεύματος στην άνω γνάθο

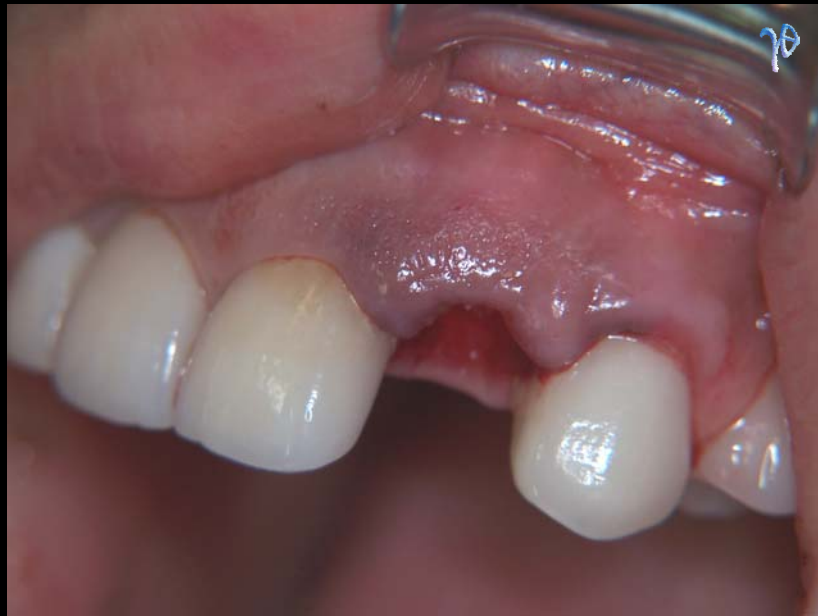συνεργασία Τρικεριώτη Δ. (Γναθοχειρουργού) & Δημητρίου Ι. (Προσθετολόγου)



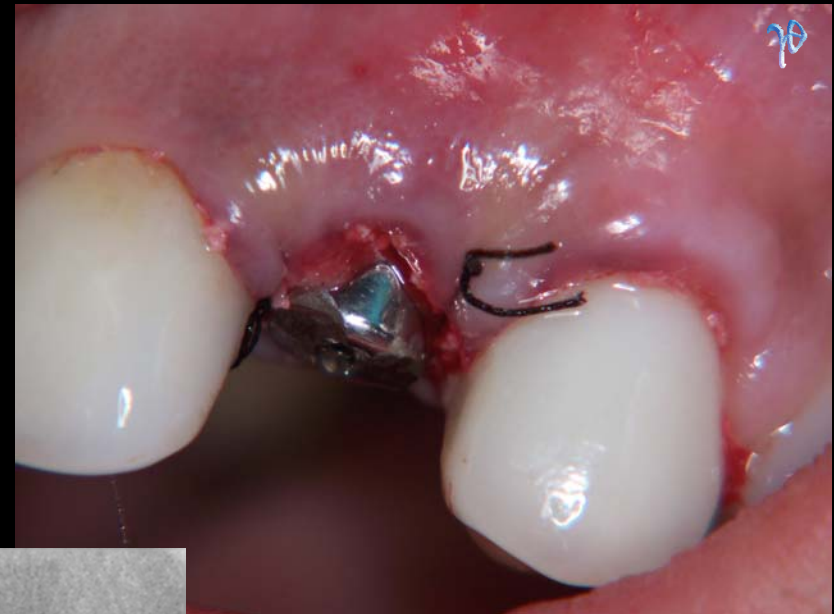προς εξαγωγή #22



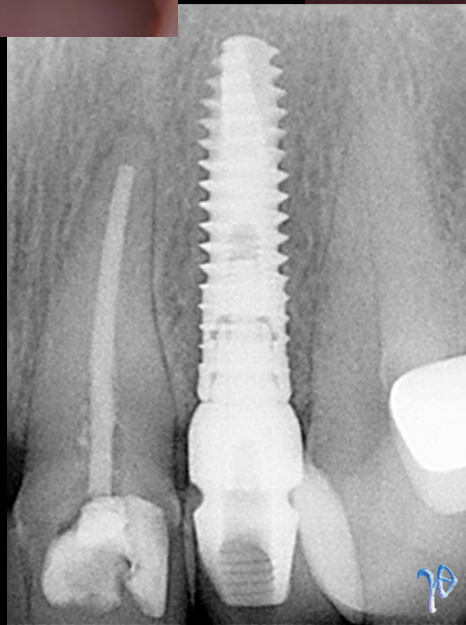λόγω κατάγματος

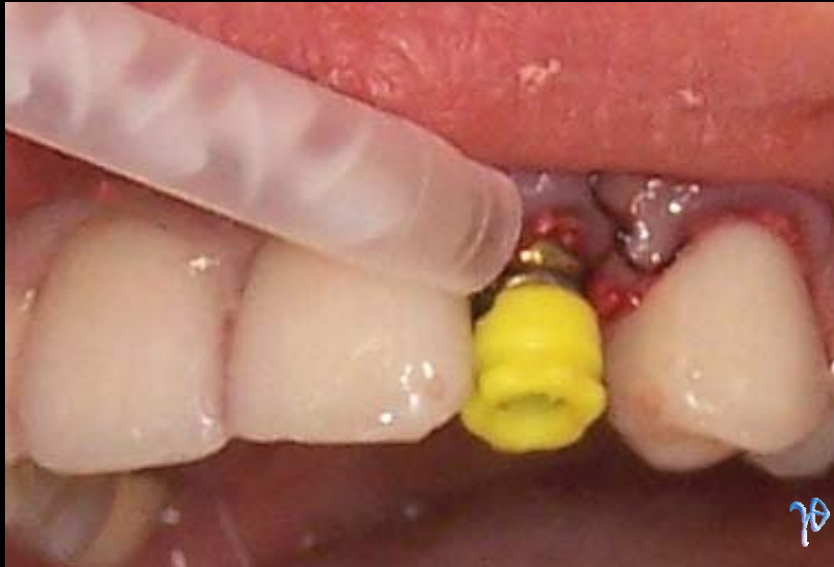

ατραυματική εξαγωγή #22

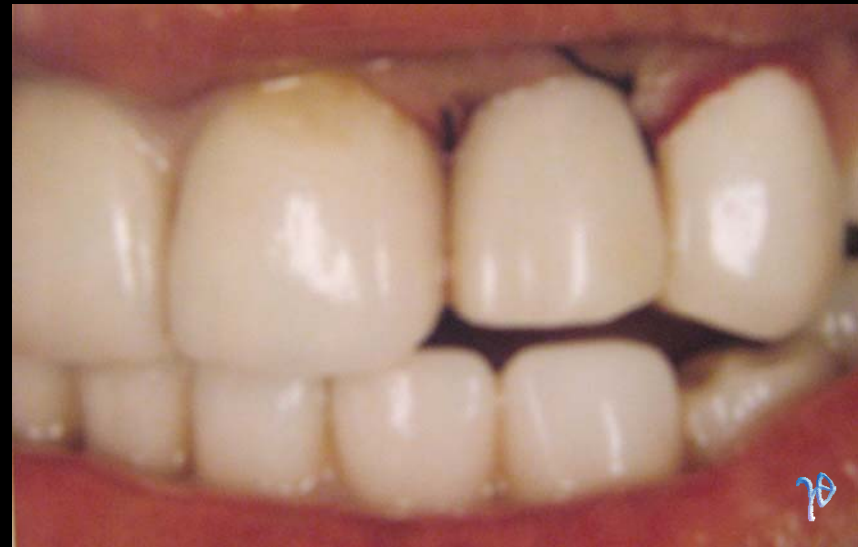

και άμεση τοποθέτηση
οδοντικού εμφυτεύματος





στην ίδια συνεδρία , λήψη αποτυπώματος



και τοποθέτηση προσωρινής στεφάνης