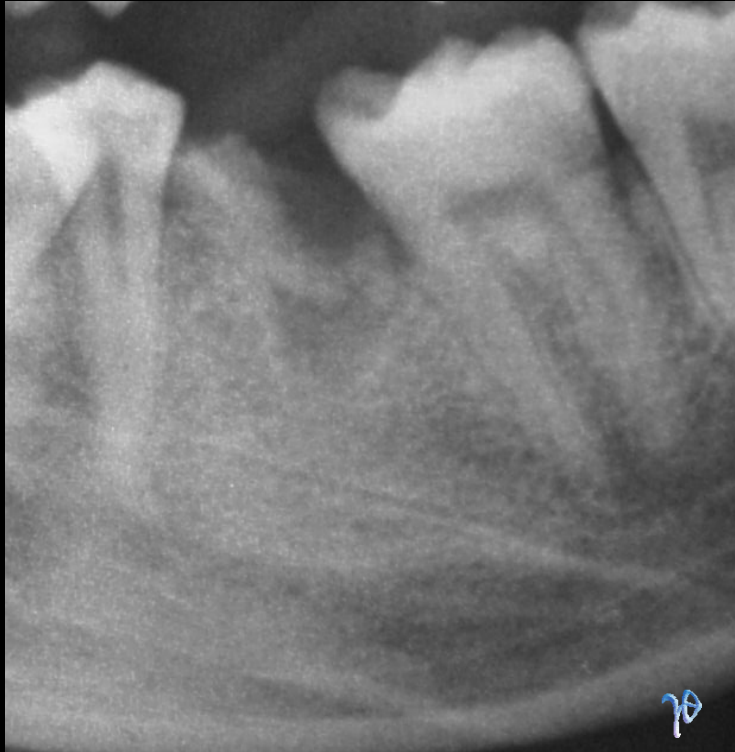

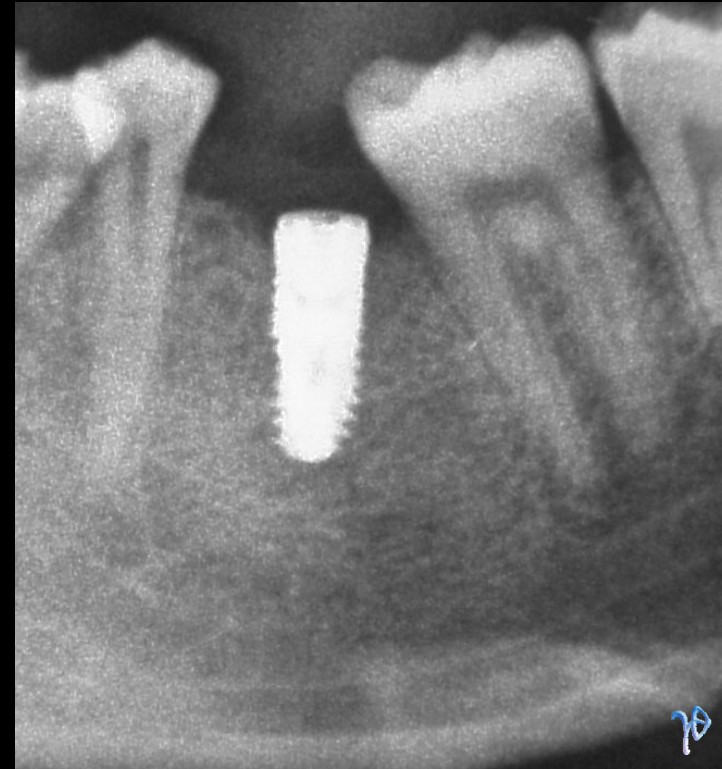


Άμεση τοποθέτηση οδοντικού εμφυτεύματος στην κάτω γνάθο

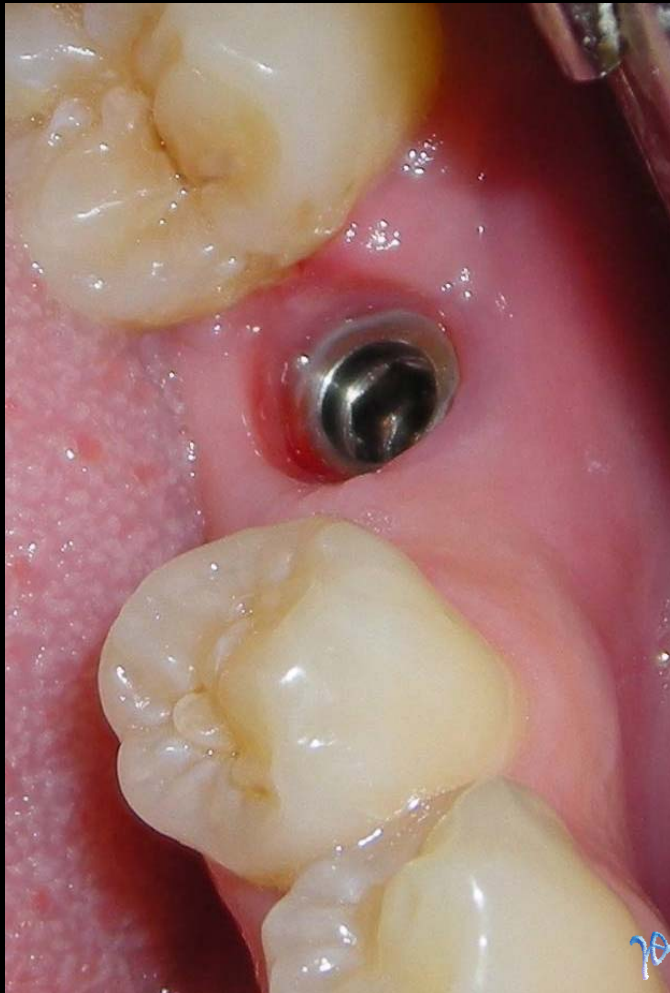συνεργασία Τρικεριώτη Δ. (Γναθοχειρουργού) & Κάρλου Ν. (Προσθετολόγου)



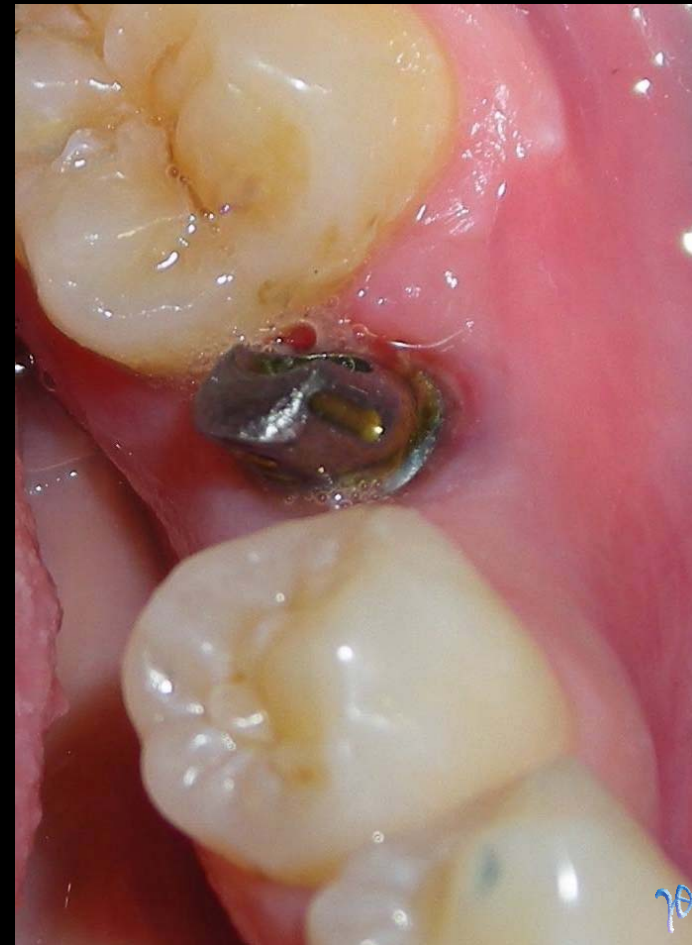προς εξαγωγή ριζών #36
και άμεση τοποθέτηση
οδοντικού εμφυτεύματος



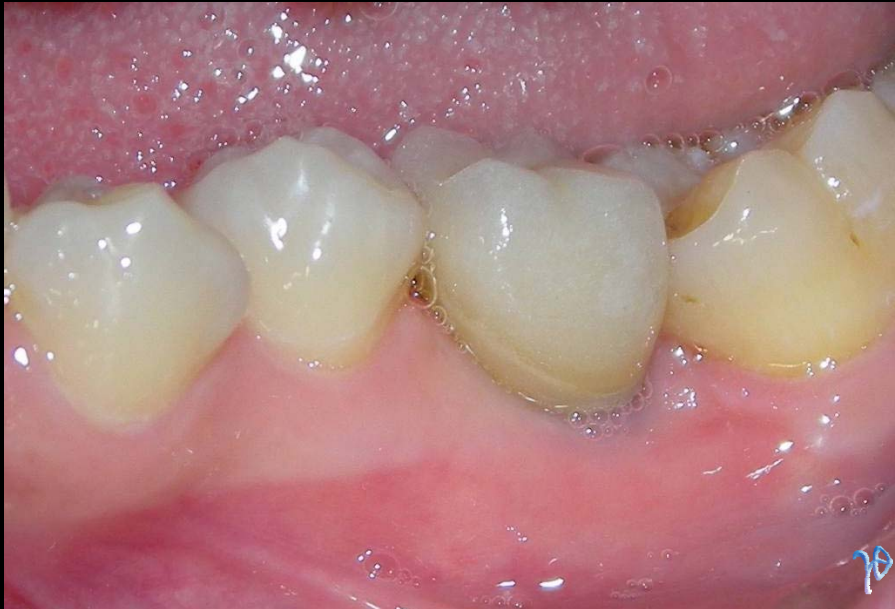μετά από 2 1/2 μήνες



μετά την αποκάλυψη και
λήψη αποτυπώματος



η τοποθέτηση abutment



και η τοποθέτηση της τελικής στεφάνης

